Prof. Dr. Ottaviano Tapparo
Zahnarzt & Zahnarzt für Naturheilkunde
Odontoiatra & Specializzazione Naturopatia

Dental check

Valutazione del rischio odontoiatrico per la salute

Allergie ai materiali	**Esposizione ai metalli**	**Postura e ATM**
Denti del giudizio	**Denti devitalizzati**	**Iper-Sensibilità**

Soffrite di sintomi o disturbi che non trovano una diagnosi?

I vostri sintomi sono classificati dai medici come "immaginari" o "psicosomatici"?

Sospettate di essere allergici ad alcuni materiali odontoiatrici delle otturazioni o devitalizzazioni?

Temete che alcune sostanze nel vostro ambiente abbiano un effetto nocivo sulla vostra salute generale?

Avete problemi di masticazione o di postura?

Oggi sappiamo che i problemi odontoiatrici possono causare **problemi sistemici** alla salute a livello neurologico, immunologico e posturale. In presenza di una malattia cronica è sempre bene valutare attentamente i fattori di rischio odontoiatrico per individuare eventuali cause tossiche o allergiche della malattia e per stabilire di conseguenza una terapia adeguata.
Il Prof. Dr. Ottaviano Tapparo, specializzato in **Odontoiatria e Naturopatia** ha un'esperienza trentennale nel trattamento di pazienti con patologie croniche. Oggi è possibile richiedere una **valutazione del rischio odontoiatrico** online, inviando un'ortopanoramica, preferibilmente conebeam 3D e il questionario con la propria storia clinica.
La consulenza prevede **un'analisi scritta sul rischio odontoiatrico** che emerge dall'ortopanormica con l'eventuale proposta di analisi di approfondimento e l'elenco delle opzioni terapeutiche per ridurre e, dove possibile, elimintare il rischio.
Su richiesta è possibile fare un consulto diretto online con il dottore.

Contatti: info@tapparo.de
telefono: +49(0)1796960466

Foci dentali e ossei

Esempio di una radiografia panoramica con referti patologici

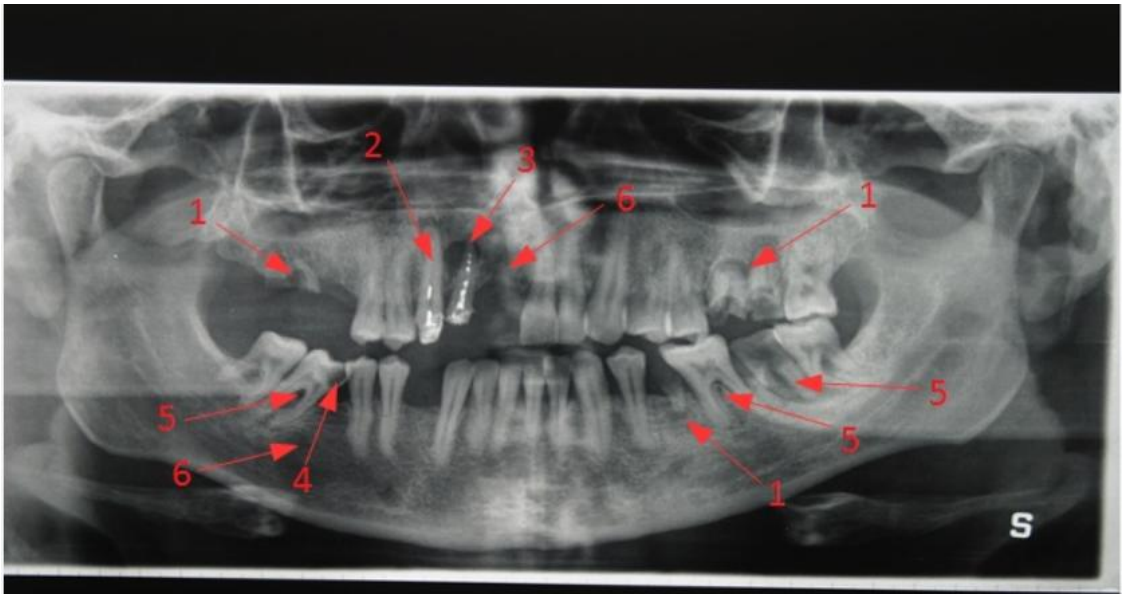

1-Rimanenza di radice dentale
2-cura canalare incompleta
3-Granuloma radicolare
4-Dissoluzione dovuta a carie
5-Recessione ossea
6-Rigenerazione ossea incompleta

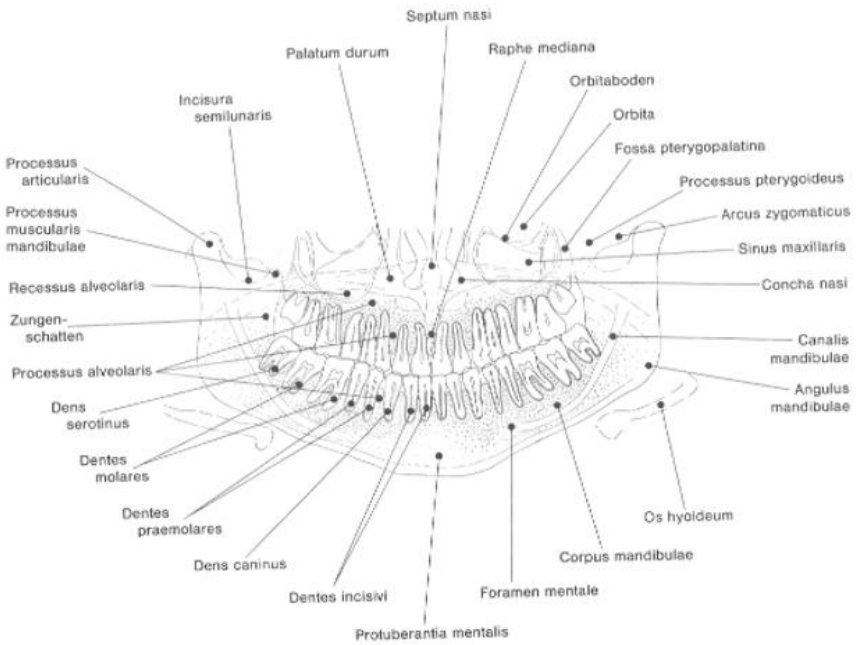

Descrizione della struttura anatomica della radiografia panoramica Autore del grafico: Henning Härtel,

Bildatlas der Herddiagnostik im Kieferbereich, 1992 Karl F. Haug Verlag - ISBN 3-7760-1215-3

Dopo l`estrazione di un dente, l'area infiammata che circonda il dente non è sempre trattata adeguatamente. Soprattutto nel caso di denti trattati con cura canalare o denti distrutti, il tessuto infiammatorio rimane nella ferita. Di conseguenza, la guarigione delle ferite e la rigenerazione delle ossa è disturbata in modo

permanente. Si possono sviluppare focolai ossei cronicamente infiammati, che arrivano fino all'osteonecrosi, in cui si forma del tessuto grasso. Così diventano focolai ossei cronici o acuti. Gli inquinanti e i metalli pesanti che sono liposolubili, vi si depositano. Le sostanze estranee entrano nell'organismo attraverso la linfa o il sangue e danneggiano anche altri organi. In caso di dolore cronico inspiegabile, è essenziale prestare attenzione alla relazione dente-organo.

Nel sangue si possono formare delle chemochine i cosidentti **RANTES** (Regulated And Normal T cell Expressed and Secreted). L'aumento dei livelli di rantes nel sangue si verifica in numerose malattie infiammatorie sistemiche. Questi includono reumatismi, allergie, asma, sclerosi multipla e anche alcune malattie tumorali. Finora, è stato confermato che i livelli elevati di rantes nel sangue sono indicativi di un processo infiammatorio locale. Questo può essere dovuto alla ostite mascellare, anche se il rantes come marker infiammatorio sistemico non è specifico per questo. Rantes può anche aumentare nel sangue nel contesto di altre malattie infiammatorie (infezioni batteriche, malattie autoimmuni sistemiche). Per questo motivo, l'aumento dei valori di RANTES nel sangue dovrebbe far pensare a una ostite del`osso mascella e portare a una diagnosi appropriata.

A volte i focolai ossei rimangono indolori, in altri casi producono un dolore e un disagio massiccio, i cosiddetti NICO (infiammazioni ossee che causano nevralgie). Molto spesso i NICO sono confusi con la nevralgia del trigemino. Gli studi del mio stimato collega Dr. Johann Lechner hanno evidenziato un'importanza immediata del RANTES nei pazienti con osteonecrosi della mascella (NICO). A trovato dei livelli locali di RANTES molto alti. Erano misurabili in tutti i casi che ha esaminato. Al contrario, le citochine marker dell'infiammazione acuta come IL-1β o IL-6 erano assenti

Carie

La carie è uno dei problemi dentali più comuni. Solo l'uno per cento circa degli adulti in Germania ha una dentatura senza carie. La causa sono i batteri che si depositano sulla superficie del dente. Producono acido, da carboidrati principalmente dallo zucchero, che distrugge gradualmente il dente. Questo processo dovrebbe essere rilevato e prevenuto il più presto possibile per evitare gravi conseguenze, tra cui la devitalizzazione del dente.

I 4 prerequisiti per lo sviluppo della carie sono:

- Suscettibilità del dente alla malattia
- Placca con batteri cariogeni specialmente il Streptococcus Mutans
- carboidrati a basso contenuto molecolare (soprattutto nello zucchero e nei cibi zuccherati)

cibi zuccherati)

- tempo sufficiente per dissolvere il dente

(D. Raab: Carie - sviluppo e profilassi. In: Dental Hygiene Journal. 2, 2014, S. 6-7)

Poiché la carie è un'infezione batterica, può anche essere trasmessa (già nell'infanzia - inumidendo il ciuccio con la saliva dei genitori). La carie si verifica anche nei denti ben curati. Tuttavia, una forte nuova formazione di

carie con una buona igiene orale dovrebbe essere chiarita differenzialmente-diagnosticamente. Perché questo può essere un'indicazione di problemi gastrointestinali e di iperacidificazione dei tessuti.

Cure canalari – Granulomi radicolari

Se un dente è distrutto fino al nervo, questo nervo deve essere completamente rimosso. Ciò che rimane è il canale radicolare centrale con i suoi canali laterali. Questi vengono puliti nel miglior modo possibile, sterilizzati e poi sigillati con un'otturazione radicolare. Entrambi i passi devono essere eseguiti con la massima attenzione. Questo perché i batteri e i funghi nel tessuto infiammatorio che non è stato rimosso, specialmente nei canali laterali, continuano a lavorare e a moltiplicarsi sotto l'otturazione. Questo porta a un infiammazione cronica. Di conseguenza, e per incapsulare l'infiammazione, possono svilupparsi granulomi che, se il sistema immunitario è indebolito, possono a volte iniziare a far male, se il sistema immunitario abassato come nel caso dell'influenza. Dai granulomi possono poi formarsi ascessi dentali che si trasformano cronicamente in fistole gengivali. In alcuni pazienti, reazioni allergiche, intolleranze o reazioni tossiche al materiale di otturazione radicolare possono svilupparsi immediatamente o dopo qualche tempo.

Le cure canalri possono anche indurre malattie del nostro corpo. Esempi:

- Pressione sanguigna alta
- Rischio di attacco cardiaco
- Infiammazione del tessuto cardiaco (endocardite)
- Arteriosclerosi
- Artrite
- Malattia degli occhi
- Polmoniti
- Ascessi cerebrali
- Nascite premature e basso peso alla nascita

Tratto da Alt (tecnologie di laboratorio di affinità)

Malattie gengivali - parodontopatie

I dentisti distinguono tra parodontite (infiammazione da batteri) e parodontosi (retrazione ossea senza batteri) quando si tratta di infiammazione gengivale. Entrambi portano alla perdita dei denti se non trattati.

L'infiammazione batterica delle gengive (parodontite) si verifica molto più frequentemente

Nella ricerca della causa della gengivite, è importante chiarire la diagnosi differenziale, se batteri nella tasca gengivale, tossine dai denti o reazioni estranee sono la causa dell'infiammazione.

Per la diagnosi, si devono misurare le tasche gengivali, l'eventuale allentamento dei denti e il sanguinamento papillare.

Dobbiamo prestare attenzione alla placca, al tartaro e, nella fase avanzata della malattia, ai concrementi (depositi neri per lo più sotto il tartaro alle radici dei denti), che portano alla malattia infiammatoria delle gengive - la parodontite.

È anche noto per influenzare altre malattie del nostro corpo. Tra questi ci sono:

- Infarto cardiaco
- Pressione sanguinea alta
- Aterosclerosi
- Infezioni del sangue
- Infarto cerebrale
- Ascessi cerebrali
- Infezioni attorno ai impianti - endoprotesi
- Artrite
- Nascita prematura e neonati sottopeso
- Diabete - i pazienti parodontali hanno più difficoltà a controllare i livelli di glucosio nel sangue

Tratto da Alt (tecnologie di laboratorio di affinità)

Denti del giudizio

Durante lo sviluppo, le ossa della mascella si restringono in modo che i denti del giudizio non hanno posto per inserirsi. In alcuni casi non ci sono più.

A causa della mancanza di spazio, i denti del giudizio causano spesso delle difficoltà. Di solito si trovano storti nell'osso mascellare e possono spostare i denti precedenti mentre crescono. Se spostano altri denti, questo non solo disturba l'estetica. Anche l'occlusione cambia di conseguenza e causa problemi all'articolazione della mascella. I denti del giudizio che non sono posizionati correttamente nell'occlusione possono anche ostacolare l'articolazione temporomandibolare nella sua funzione di scorrimento. Se non crescono completamente, può verificarsi un'infiammazione cronica perché sono difficili da pulire. Così, i denti del giudizio possono diventare focolai dentali.

L'area dietro il dente del giudizio dovrebbe sempre essere inclusa nella terapia.

Denti mancanti, non sostituiti

Quando un dente è stato rimosso, i denti adiacenti hanno la tendenza a spostarsi nello spazio vuoto e, se non c'è un dente a sostenerli nella mascella opposta, si spostano dallo spazio dentale nello spazio vuoto. Questo può portare a problemi di chiusura delle mascelle e difficoltà di masticazione e influire direttamente sulla colonna cervicale, specialmente sulla zona di rotazione della testa (posizione dell'asse del dente nell'atlante / 2a e 1a vertebra cervicale). Questi disallineamenti e migrazioni dentali devono essere presi in considerazione, così come la postura del corpo, durante la successiva sostituzione dei denti.

Articolazione temporomandibolare – zona di rotazione della testa, colonna vertebrale cervicale, postura e quindi mal di schiena.

Idealmente, il sistema masticatorio umano è simmetrico e i suoi componenti sono perfettamente abbinati tra loro. Tuttavia, questo caso ideale spesso non è dato. Gli squilibri in questo sistema sono di solito percepiti solo inconsciamente e il corpo risponde con contromisure compensative.
Se l'altezza del morso, l'occlusione e/o il movimento masticatorio devono essere corretti, dovrebbero essere utilizzati anche materiali compatibili individualmente per la riabilitazione protesica.
Inoltre, bisogna prendere in considerazione le correlazioni tra l'articolazione temporomandibolare, la colonna vertebrale e la postura.
La compensazione di un'articolazione temporo-mandibolare posizionata in modo asimmetrico può provocare una tensione irregolare dei muscoli masticatori, del collo e della schiena. Come un effetto domino, uno spostamento dell'apparato masticatorio continua attraverso i muscoli, le articolazioni, le vertebre e il bacino fino a grandi parti dell'organismo. La statica completa della colonna vertebrale può essere influenzata. Anche un'influenza sulla lunghezza delle gambe può essere osservata e un'inclinazione dell'anca. Un disturbo locale dell'articolazione temporo-mandibolare si trasforma così in un disturbo di tutto il corpo.
Il disordine o la malposizione dell'articolazione temporo-mandibolare colpisce la zona di rotazione della testa e quindi la colonna vertebrale e può essere migliorata correggendo la postura del corpo - questo vale anche viceversa - una correzione del morso colpisce quasi sempre la postura del corpo.

I sintomi dei disturbi dell'ATM sono vari:

- Difetti a forma di cuneo, dolore ai denti o colli sensibili dei denti, gengive che si ritirano, digrignamento dei denti, allentamento dei denti, migrazione dei denti.
- Posizione non chiara del morso dei denti, il dente interferisce con la chiusura della bocca
- Stringere o digrignare i denti, la bocca non si apre bene, nodo alla gola, difficoltà a deglutire, sensazione di bruciore o intorpidimento della lingua
- Suoni di scricchiolio o sfregamento delle articolazioni della mascella, dolore alle articolazioni della mascella,
- Dolore alle articolazioni, dolore alle spalle, dolore al collo, rigidità del collo, intorpidimento delle braccia o delle dita, dolore alla schiena -mal di testa, pressione sulla testa, dolore al viso, dolore alla mascella
- Rumore all'orecchio (tinnito), perdita dell'udito, dolore all'orecchio, vertigini
- Fluttuazione degli occhi, visione doppia, visione offuscata, sensibilità alla luce, dolore dietro gli occhi

I sintomi della disfunzione cervicale superiore (asse epistofeo e atlante) sono vari e, poiché di solito sono correlati alla disfunzione dell'articolazione temporomandibolare, spesso sono gli stessi:

- Mal di testa, colonna vertebrale cervicale, dolore facciale
- Mensione muscolare del collo e delle spalle, sensazione di instabilità della colonna

vertebrale cervicale:sensazione come se testa e collo non combacino più correttamente

- Vertigini, disturbi dell'equilibrio, camminare come su un batuffolo di cotone
- Disturbi del viso e delle estremità superiori
- Difficoltà di deglutizione, sensazione di grumo, lingua pesante, problemi all'articolazione temporo-mandibolare, digrignare i denti
- Aumento dei fenomeni di rumore della colonna vertebrale cervicale
- Aisturbi visivi come visione offuscata, visione a velo e punti o pelucchi (le cosiddette mouche volantes)
- Tinnito (ronzio nelle orecchie)
- Ipertensione, aumento della frequenza cardiaca, problemi di respirazione, problemi digestivi
- Stanchezza, spossatezza, mancanza di energia, problemi di concentrazione, problemi di memoria

Correlazioni dente-organo

Il rapporto dente-organo

Le aree problematiche del cavo orale non riguardano solo i denti e le gengive.

I risultati delle ricerche del Dr. Reinhold Voll e del Dr. Fritz Kramer dimostrano che i problemi nella zona dei denti e della mascella hanno conseguenze dimostrabili sui singoli organi e sull'intero organismo.

Esiste una cosiddetta relazione dente-organo, in cui certi denti o zone della mascella hanno un effetto su vari organi. E al contrario, i disturbi di salute di singoli organi hanno a loro volta conseguenze su alcuni denti o regioni dentali.

Per esempio, si possono identificare chiare relazioni tra i denti e organi come la vescica, l'intestino, il cuore o il sistema ormonale e immunitario. Ma anche disturbi come la pressione alta, la depressione o l'aumento della sensibilità alla luce possono essere legati a problemi dentali.

È quindi importante far esaminare il proprio corpo, compresa la cavità orale, in modo olistico e prendere in considerazione le relazioni dento-organo corrispondenti in caso di disturbi che non possono essere assegnati.

Per ulteriori informazioni sulle CORRELAZIONI TRA DENTI E ORGANI siamo lieti di presentavi la nostra brochure (Zahn-Organ-Beziehungsliste - 2te Auflage. Wie Zähne Ihre Gesundheit beeinflussen-ISBN: 978-3-00-041746-7) **tradotta in lingua italiana:**

La potete ordinare al prezzo 24,80 € piu 5,00 € (spese di imballaggio e spedizione) presso il nosto ufficio in Germania:
Prof. Dr. Ottaviano Tapparo
Büro Motterwitz
Motterwitz 17
04668 Grimma
Tel.: +49 34386 529988 (lingua tedesca)
E.mail info@tapparo.de

GLI AUTORI

Wilfried Aichhorn

Il maestro odontotecnico e infermiere addestrato ha oltre 60 anni di esperienza nel trattare con i pazienti. Prima nella casa dei suoi genitori, poi come infermiera e più tardi intensamente nel suo laboratorio dentistico. Lavorando con dentisti olistici, ha imparato molto, compresa la connessione tra i denti e gli organi del corpo umano. Nel corso di questa collaborazione, che dura ormai da più di 38 anni, ha incontrato molti pazienti che hanno riportato sorprendenti guarigioni spontanee.

Prof.Dr. Ottaviano Tapparo

Grazie alla sua vasta esperienza in chirurgia orale, ha dato un contributo significativo all'ampliamento della lista delle relazioni dente-organo. È l'ideatore dei nuovi termini "tonsille (tonsille), nervi cranici e relazioni psichiche", che sono stati inclusi nel libro. Il dottor Tapparo è nato a Erlangen, in Germania, dove ha studiato odontoiatria alla Friedrich Alexander University. Ha ricevuto la sua licenza per praticare nel 1981. Il dottor Tapparo è particolarmente interessato al campo della rigenerazione ossea e della formazione di nuovo osso. Dal 1987 studia gli effetti dei materiali dentali sull'organismo umano.

SCHEMA DENTALE

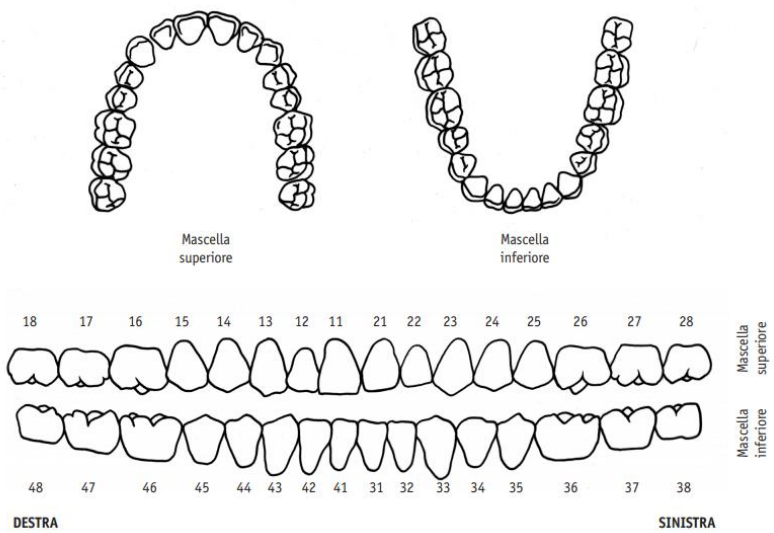

L'ortopanoramica

chiamata anche ortopantomogramma

Quali informazioni può fornire una radiografia panoramica della bocca?

- Simmetria delle mascelle superiori e inferiori --Distanza dei denti superiori dai denti inferiori.
- Focolai cronici o acuti di infiammazione
- Deposito di metalli pesanti sulle radici dei denti
- Allentamento dell'osso e osteonecrosi
- Degenerazione oleosa dovuta all'esposizione a solventi, pesticidi e altri inquinanti ambientali
- Alveoli dentali non guariti, osso mascellare cronicamente infiammato
- Tasche ossee e recessione ossea dovute a malattie gengivali
- Dissoluzione ossea intorno agli impianti
- Denti non allineati o inclusi
- Otturazioni radicolari incomplete o olter apice
- Cisti e granulomi radicolari (infiammazione cronica incapsulata alla radice del dente)
- Corpi estranei, pezzi di metallo o resti di radici dopo le estrazioni Simmetria della mascella superiore e inferiore

È importante sapere che la radiografia panoramica è un'immagine negativa. Questo richiede un cambiamento di modo di pensare, perché nel negativo, le strutture che lasciano passare poco o nessun raggio appariranno chiare (chiamate ombreggiature in termini tecnici) e le aree radiolucenti appariranno nere (chiamate schiariture in termini tecnici). Ciò significa che le aree dove non vediamo strutture „grigge" nel panorama significano che ce una cavita (dato che nel osso non troviamo aria troviamo tessuto infiammato acuto o cronico), mentre le strutture chiare o bianche rappresentano strutture solide come ossa, denti e metalli.

Bianco e nero

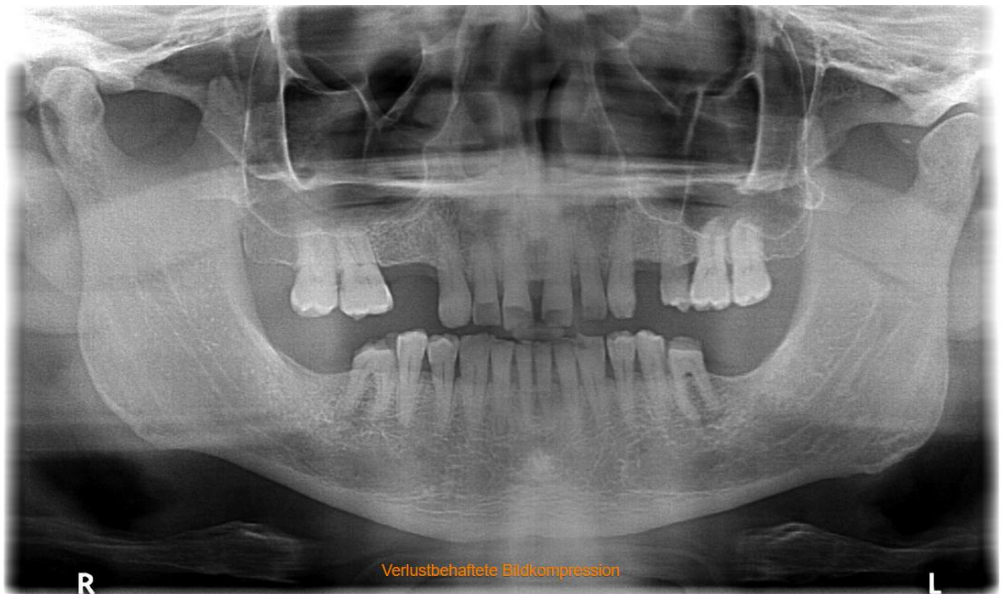

Negativo del bianco e nero

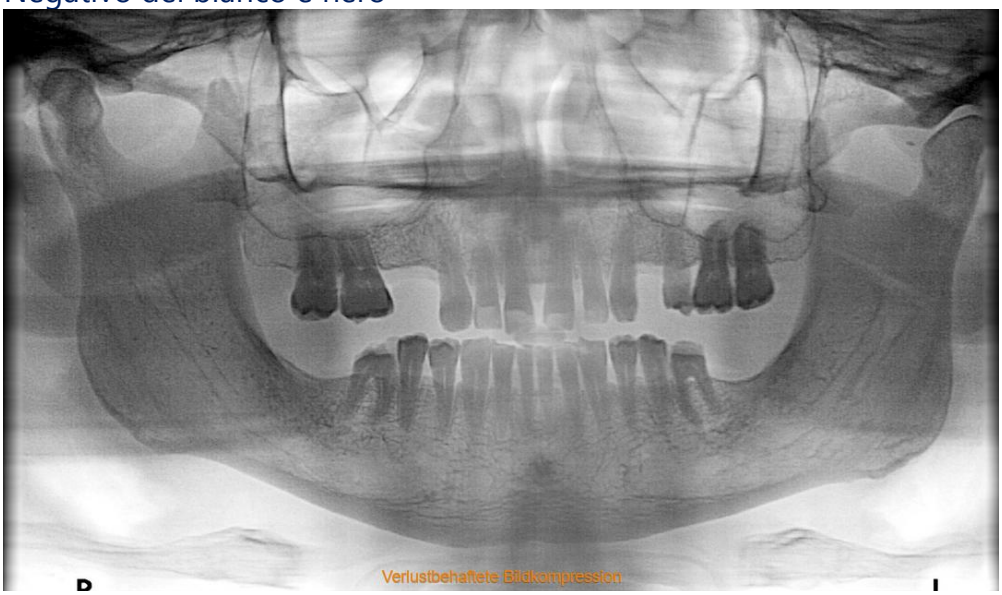

Esempi:
Parodontologia

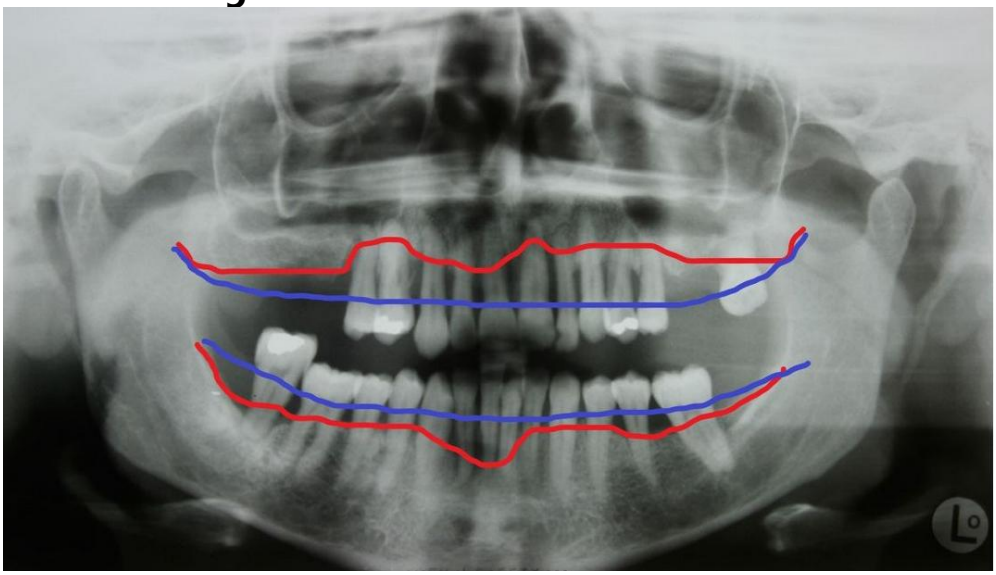

Linea blu: dove sarebbe il bordo delosso senza malattia ossea
Linea rossa: recessione ossea

Malattiagengivale/parodontopatia: con recessione ossea massiccia, tasche ossee e un dente altamente migrato (48). Colonizzazione batterica. Soprattutto con una genetica sfavorevole la recessione ossea avanzera fino alla perdita die denti. (vedi anche malattie gengivali)

Impianti a lama e vite bicorticale ricostruzione in metallo-ceramica

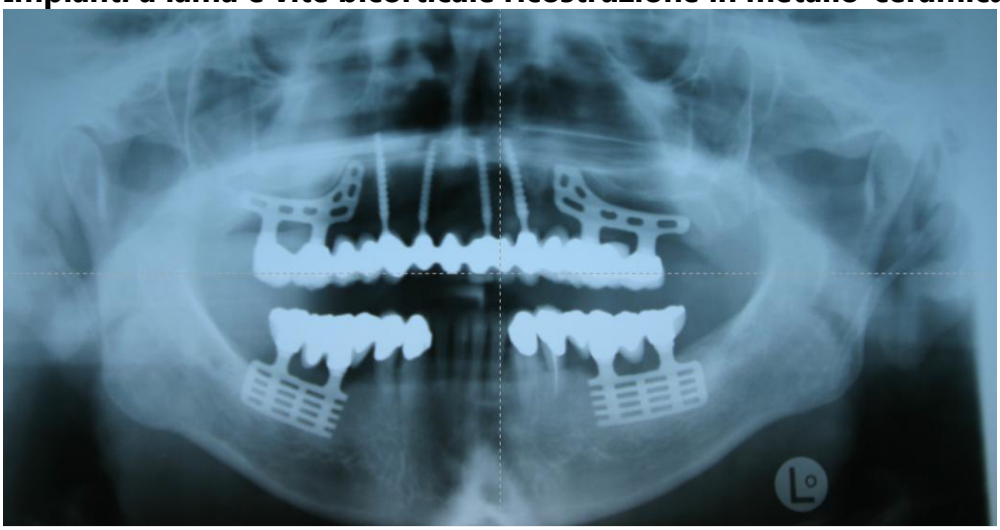

Ricostruzione totale con impianti dentali e lega ceramica-metallo (corone). Vediamo qui diversi tipi, impianti a lama e a vite in metallo (titanio grado V o una lega di titanio Al6V2 (con alluminio e vanadio)) e sopra un restauro dentale con una lega metallica. Qui, il disagio può essere causato dall'elettrocorrosione (tra la lega dell'impianto e la lega della corona - vedi titanio e metalli pesanti) e/o dalla colonizzazione batterica intorno al impianto. Una "cicatrizzazione" dell'osso può inoltre causare un campo di interferenza (vedi anche metalli pesanti, titanio).

Depositi di metalli e otturazioni metalliche

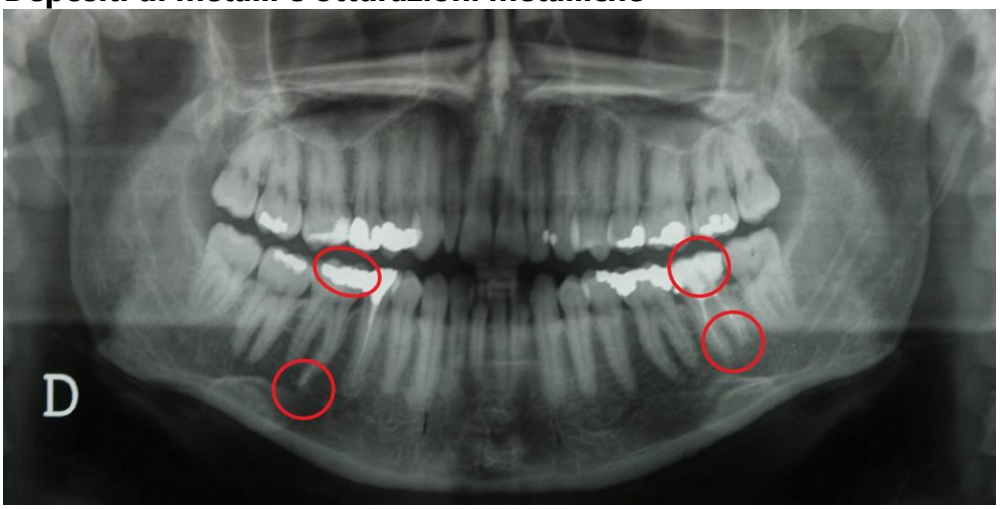

cerchi rossi metalli o depositi di metallo

Metalli pesanti nelle radici dei denti. Qui si possono vedere depositi simili a cordoni di perle (piccole "perle" bianche) lungo la radice del dente. Questo è stato descritto dal mio insegnante di tossicologia e amico Max Daunderer, purtroppo scomparso troppo presto (7 giugno 2013) e da me. Nei denti 45,36 trattamenti canalari con sbiancamento apicale/granuloma all'estremità della radice 45 (vedi anche metalli pesanti e amalgama).

Denti del giudizio

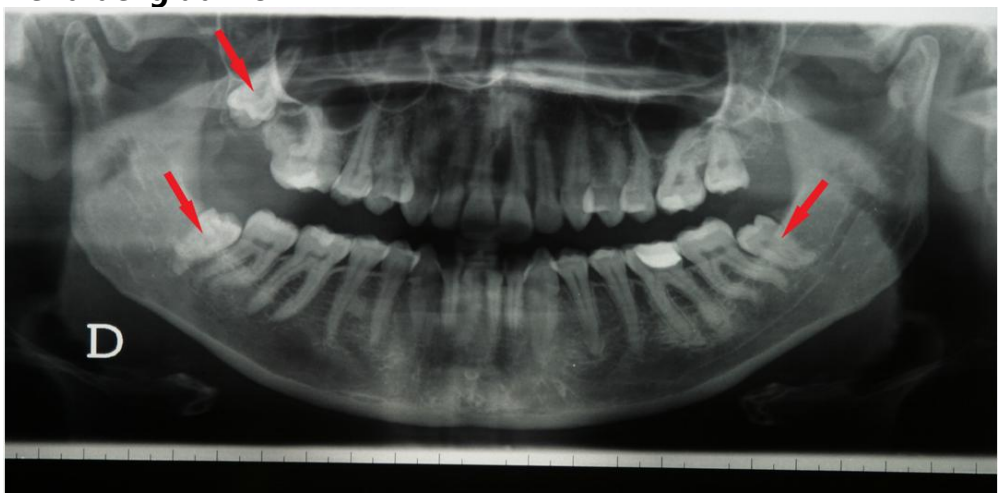

Frecce rosse: denti del giudizio inclusi (18) e non ancora erotti

Denti inclusi. Ogni dente cerca di aprirsi un varco nella cavità orale, il che può provocare uno spostamento dei denti e quindi un disturbo del morso se la mascella è troppo stretta. (vedi denti del giudizio)

Zone dove non vediamo strutture

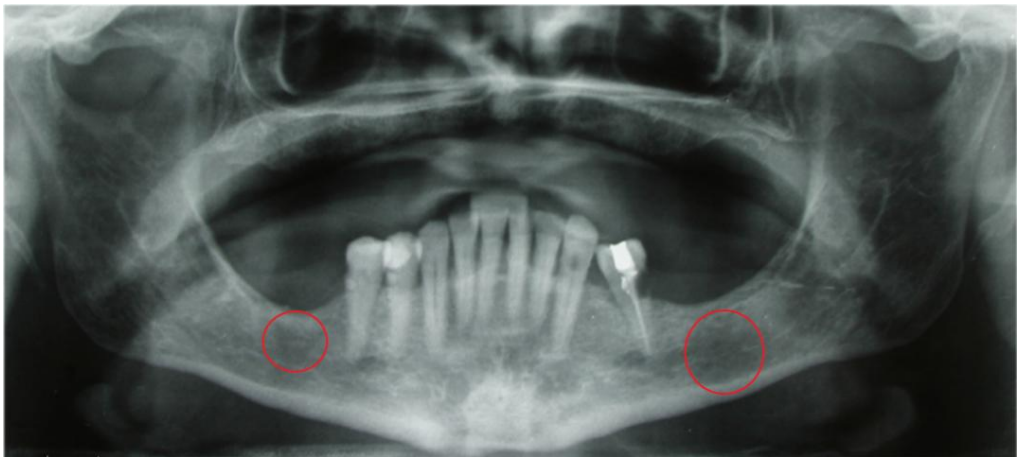

Cerchio rosso: degenerazione ossea con zone di ridotta mineralizzazione e degradazione delle trabecole ossee

Osso degenerato cronicamente infiammato, osteonecrosi.
Qui il sistema immunitario regenerativo non riesche a rigenerare l`osso. Si sviluppano focolai nel osso con effetti locali o a distanza (vedi tabella o libro sul rapporto organo-dente). Questo può essere doloroso (i cosiddetti NICO l'osteite cavitazionale) o indolore. Lo stesso può accadere se il corpo non è in grado di rigenerare completamente l'osso o la rigenerazione non può avvenire completamente, per esempio, a causa di batteri. Poiché si tratta di una degenerazione grassa con osso parzialmente necrotizzato e i metalli pesanti sono per lo più liposolubili, le concentrazioni di metalli pesanti intensificano l'effetto focale e impediscono la guarigione. (vedi foci dentali dal osso)

Denti con cura canalare

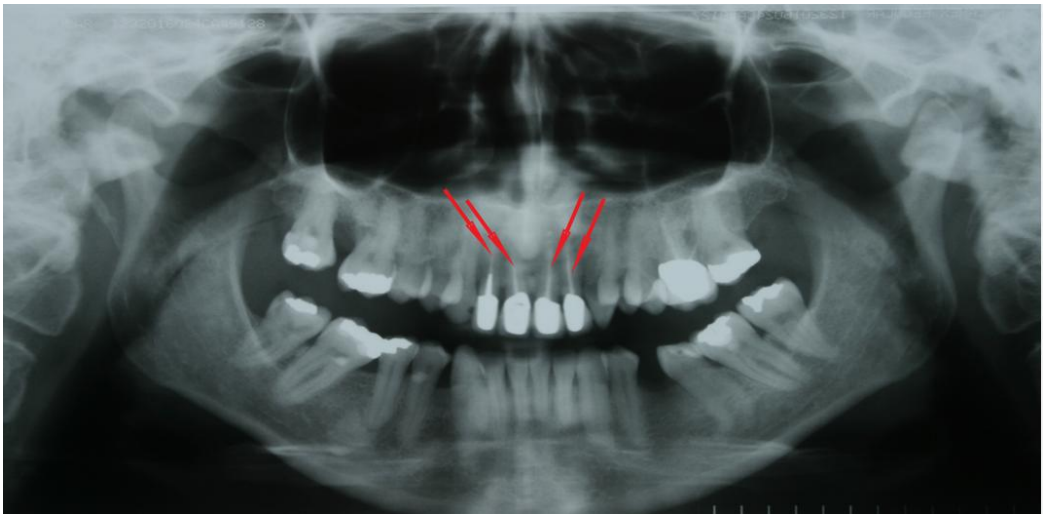

frecce rosse: denti con trattamento canalare die incisivi della mascella superiore.

Correlazione: tra incisivi e tratto urogenitale infiammazione cronica della vessicca urinaria.
I denti con cura canalare nella regione anteriore della mascella superiore e inferiore dove noi abbiamo misurato alte concentrazioni di tossine (amine secondarie e/o formaldeide hanno di solito un effetto diretto sul sistema urogenitale e sull'equilibrio ormonale. (vedi correlazione dente organo e cure canalari)

Zona del mento

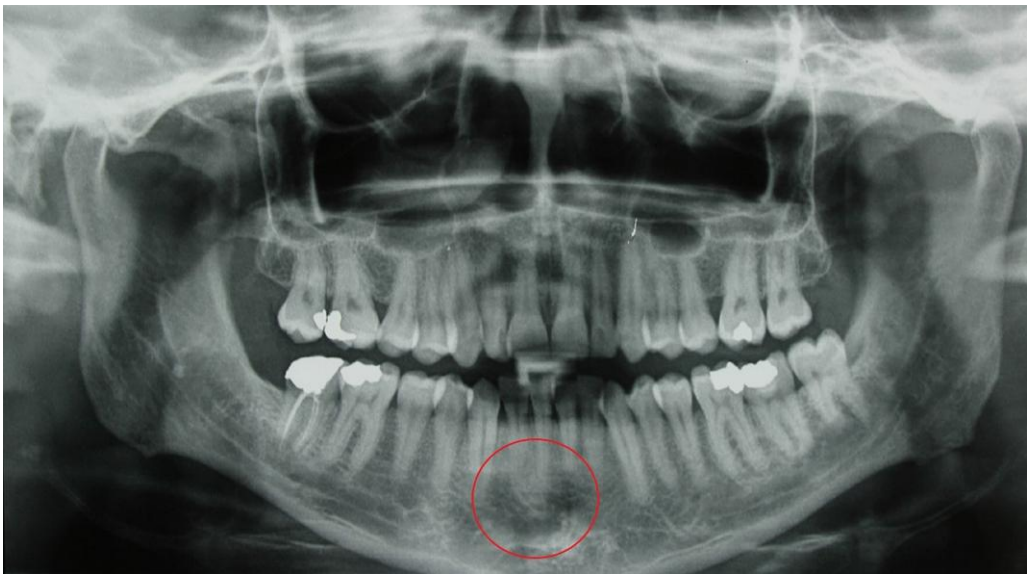

Cerchio rosso: osso grasso degenerato nella zona del mento con denti anteriori vitali

Mandibola parte frontale e sistema ormonale

Normalmente, la zona del mento è particolarmente ben ossificata e ha la migliore densità ossea di tutta la mascella. Un osso grasso degenerato in questa zona è solitamente associato a un disturbo ormonale.

Elemento sesto inferiore (primo molare)

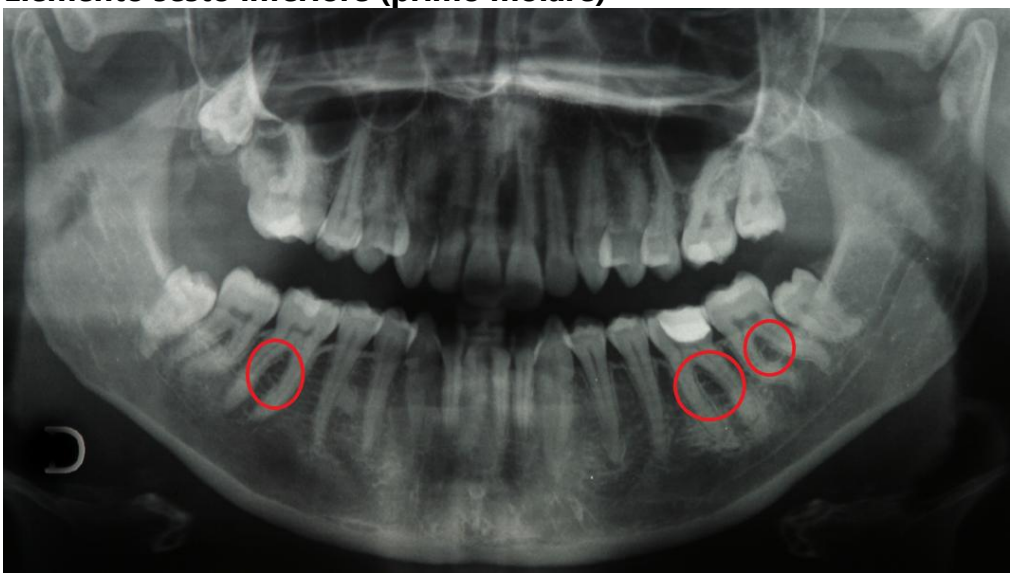

Cerchi rossi: dissoluzione ossea incipiente (clinicamente con coinvolgimento della forcazione) tra le radici dei denti.

Correllazione primo molare della mandibola 36 o 46 e intestino

Il primo e a volte il secondo molare della mandibola sono di solito direttamente legati a problemi e malattie intestinali. Qui si può vedere una grande otturazione a sinistra e in tre denti una dissoluzione ossea tra le radici.

Premolare inferiore

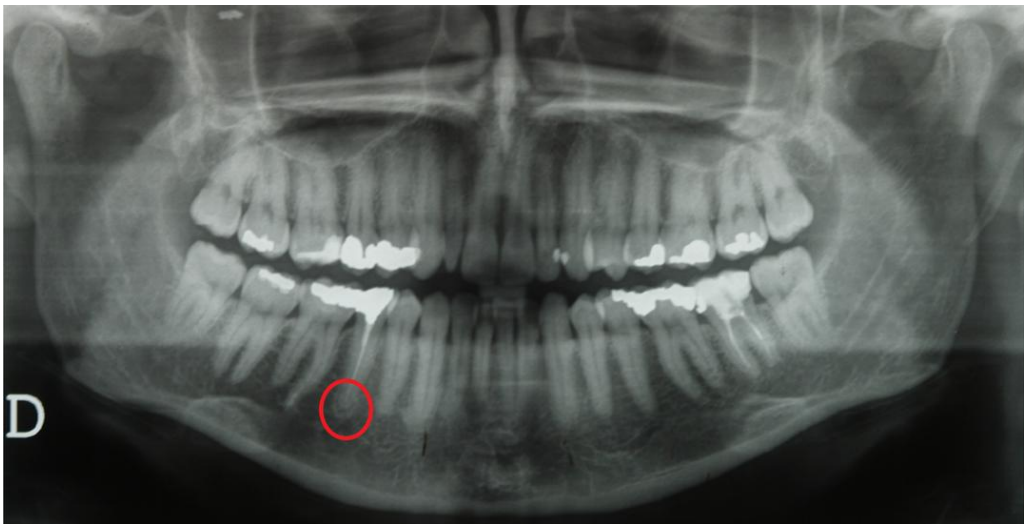

Cerchio rosso: apice della radice infiammato

Corellazione premolari della mascella inferiore elementi 34-35 e 44-45 e seno

Qui vediamo un'otturazione radicolare incompleta con una reazione infiammatoria alla radice. Questo è molto spesso direttamente collegato con patologoie del seno nel petto.

Denti del giudizio e aree dietro ai denti

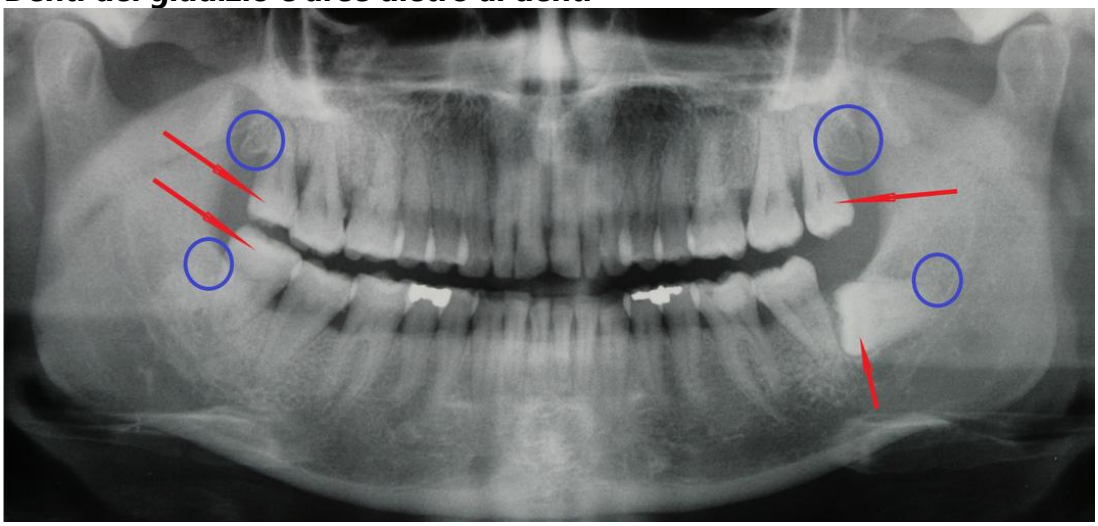

Frecce rosse: Denti del giudizio (18,28,38, erotti 48 spostati)

Cerchio blu: degenerazione ossea del`area ossea distale die denti del giudizio

Corellazione tra denti del giudizio e depressione e problemi cardiovascolari

I denti del giudizio qui inclinati o erotti sono direttamente legati al cuore e possono indurre una depressione, Inoltre, batteri patogeni si trovano quasi sempre nelle tasche distali associati a una degenerazione ossea.

Cure canalari nei denti frontali

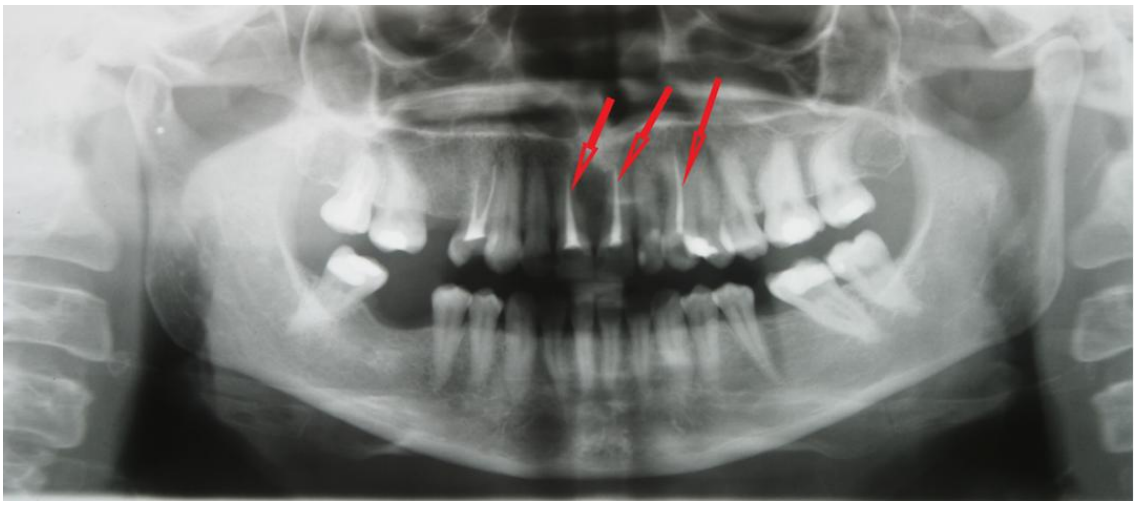

Frecce rosse: canino superiore e denti incisivi con cura calare

Correlazione tra denti frontali e sensibilità alla luce

Nella nostra pratica abbiamo osservato una correlazione tra canini superiori con cura cnalare (degenerazione ossea locale o granuloma) e una sensibilità alla luce altrimenti inspiegabile/idiopatica.

Radiografia cone beam 3-D

Oltre alla radiografia panoramica, in cui viene prodotta un'immagine bidimensionale, c'è un'ulteriore opzione diagnostica, la scansione radiografica cone beam 3 D, che mostra un'immagine 3-D della testa con le articolazioni della mascella e le prime vertebre cervicali.

A Monaco il Prof. Ottaviano Tapparo vede e visita pazienti nel istituto radiografico del
Dr. Ralf Wuttge
Karlsplatz 3
80335 München
www.radiologie-wuttge.de
dove si puo fare la cone beam 3-D.
Con questa sola radiografia si può valutare il carnio dal inizio del seno frontale fino alla terza vertebra della colonna vertebrale (articolazione temporo mandibolare inclusa)

La cone beam 3 D mostra la dimensione e la posizione dei cambiamenti in 3D e quindi facilita la pianificazione chirurgica:

- simmetria delle mascelle superiori e inferiori
- distanza dei denti della mascella superiore dai denti della mascella inferiore
- deposito di metalli pesanti sulle radici dei denti
- allentamento delle ossa (degenerazione grassa dovuta all'esposizione a solventi, pesticidi)
- alveoli dentali non guariti
- sezioni ossee cronicamente infiammate e osteonecrosi
- tasche ossee profonde e recessione ossea generale (malattie gengivali)
- dissoluzione dell'osso intorno agli impianti - periimplantiti
- posizione di denti non allienati o inclusi e soprannumerari
- otturazioni radicolari (cure canalari) incomplete e fuoriuscite dal apice
- cisti e granulomi radicolari (infiammazione cronica incapsulata della radice del dente)
- corpi estranei, pezzi di metallo o residui di radici

Inoltre, in contrasto con la radiografia panoramica, può essere valutato accuratamente solo nella cone beam e in 3 D:

- seno frontale (terzo inferiore)
- cellule etmoidali
- seno sfenoidale
- seni mascellari,

- setto nasale con turbinati
- articolazioni temporomandibolari (cambiamenti degenerativi) e la loro posizione
- prime vertebre della colonna vertebrale cervicale
- posizione del epistofeo rispetto (seconda vertebra del collo) all'atlante (prima vertebra del collo) - cambiamenti degenerativi e sclerosi piu tendini sclerosati
- denti soprannumerari e germi dentali nella regione della testa
- misurazione della dimensione ossea e della densità ossea in 3-D per una pianificazione esatta della posizione del impianto
- percorso del n. mandibularis con rami
- dimensione ossea sotto il del pavimento del seno mascellare

Curriculum

Ottaviano Tapparo

Dr.med.dent. (Friedrich Alexander Univ. Erlangen)
Dr.h.c., Prof.asoc. (U Temeschburg)
Prof.h.c. (Univ. Hermannstadt)
Curriculum professionale

1979-1981 Assistente scientifico presso la Clinica universitaria di Odontoiatria ad Erlangen Dipartimento di Odontoiatria Conservativa e Parodontologia
9.Nov.1981 Licenza di esercitare la professione di odontoiatria in Germania
1981-1982 Odontoiatra nello studio della Dr.ssa Gunda Schmidt Hamburg Volksdorf
1982 Studio di odontoiatria a Norderstedt
4.12.1987 Riconoscimento degli studi in Italia e permesso di esercitare la professione di odontoiatra iun Italia.
Dal 1989 direttore medico dei studi dentistici specialistici dental aesthetics
1989 Studio associato di odontoiatria con la Dr.ssa Georgetta Tapparo a Lohhof.
1994 Studio di odontoiatria privato a Monaco Burgstraße 11
2002 studio di odontoiatria privato Rosenheimerstraße 64
Dal 2011 libero professionista e direttore scientifico della Natrail GmbH nella loro clinica dentale day hospital Rosenkavalierplatz 18 in 81925 München.

Curriculum accademico

WS1973/74 Studio/corso di biologia e chimica all'Università Friedrich Alexander di Erlangen, Germania
SS1974-1979 Studio di odontoiatria al Erlangen
9.luglio.1979 esame di stato
1979-1981 Assistente scientifico presso la Clinica Dentale Universitaria, Dipartimento di Odontoiatria Conservativa e Parodontologia Durante questo periodo tesi di dottorato
9.Feb.1981 Dottorato (dr.med.dent) - Tesi di dottorato con il tema: La relazione tra l'analisi della secrezione gastrica e la ricorrenza dell'ulcera dopo la vagotomia

selettiva
1992 Professore associato di Implantologia all'Università di Medicina e Farmacia di Jassy e all'Università privata Apollonia di Jassy
1993 Professore associato di implantologia all'Università di Ovidius a Constanta.
1993-1997 Professore associato presso l'Università di Medicina e Farmacia di Timisoara, fondatore e titolare del Dipartimento di Implantologia, introduzione dell'implantologia nel corso dell'Università. Introduzione dell'insegnamento della lingua inglese nel sistema educativo universitario del paese della Romania Romania.
20.6.2014 Professore ospite presso l'Istituto medico di medicina tradizionale e non tradizionale, Dnipropetrovsk.

Riconoscimenti accademici:

5.10.1997 Nominato professore associato di Implantologia per la vita all' Università di Medicina e Farmacia di Timisoara.
5.6.1997 Dr. h.c. Università di Medicina e Farmacia di Timisoara
1997 Accettazione all'Accademia delle Scienze Mediche di Romania
27.3.2003 Prof. h.c. Università Lucian Blaga di Sibiu

Formazione continua:

WS1976/77-SS1977-WS1977/78 Gnatologia I-III Clinica and Policlinica del universita di Erlangen-Norimberga
1997 Postgraduate specialisation in oral implantology Lenny Linkow New York
April.1980 Terapia miofunzionale-The diagnosis and Treatment of the deviate swallow Dan Garliner, Roy M. Langer Coral Gables Florida
21.10.1994 Postgraduate specialisation Laser (TÜV Akademie München)
1995-1996 Medico odontoiatra in medicina naturale, specializzazione al`Accademia di medicina naturale nel odontoiatria a Bonn
1997 Postgraduate specialisation applied immunology Priv.Doz.,Dr. Med. W. Bieger, Prof., Dr.med. Rüdiger von Baer
1998 Postgraduate specialisation Touch for Health nel Istituto Integrative Medizin Achberg e
postgraduate specialisation Applied Physiology nel Istituto Integrative Medizin Achberg
2002 Medicina anti-aging nel ambulatorio. Specialisazione di medicina preventiva nellla Anti-Aging-Academie München:
2010 Specializzazione in Posturologia del college international d`etude de la statique
2010 Specializzazione in radiologia in DVT 3-D (Tomografia Volumetrica Digitale cone beam – dental scan)
2012 Specializzazione post-laurea e autorizzazione all'insegnamento in terapia neurale secondo l'istituto Huneke-Lamers EMAC
2017 Specializzazione post-laurea e autorizzazione all'insegnamento in kinesiologia clinica European Academy for Scientific Kinesiology e.V.

2017 Formazione come consulente per sostanze vitali/integratori - corso base e avanzato di terapia con sostanze vitali/integratori - E.N.S.I.G.N OHG

Relatore con i seguenti temi:

Diagnosi e terapie delle malattie causate da intossciazione cronica da metalli pesanti specialmente mercurio e formaldeide
Misure di protezione per la rimozione di lavori protesici non tollerati, Terapie chelanti e rigenerazione del sistema immunitario
Reazione die materiali usati in odontoiatria nei pazienti con MCS (multiple chemical sensibility)
Diagnosi e terapie chirurgiche die focolai dentali
Odontoiatria Metalfree, le cliniche bianche
Concentrated growth factors e PRP teoria,indicazioni e applicazioni in odontoiatraia e nella medicna generale e nella medicina cosmetica
Protocollo chirurgico dei impianti mono o a due fasi in Zirconio
Diagnosi e terapia del ATM e del atlante/epistrofeo
Nuova neuralterapia secondo Huneke e Lamers con fattori di crescita, cellule staminali, procaina e NADH